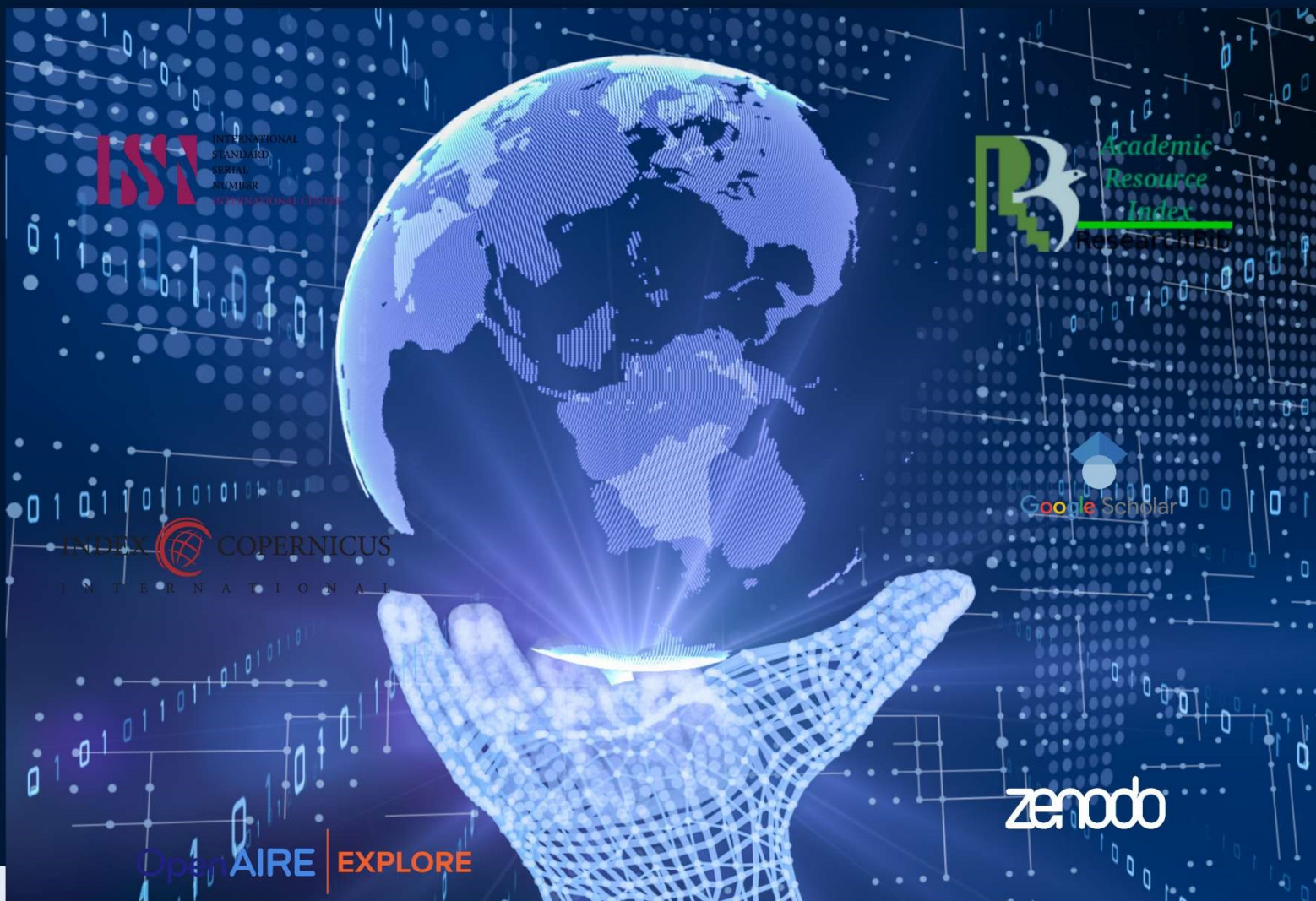




JOURNAL OF CONTEMPORARY WORLD STUDIES

VOLUME | 3 ISSUE | 7 DECEMBER 2025



AN ACADEMIC PLATFORM FOR IN-DEPTH
ANALYSIS OF THE CONTEMPORARY WORLD

VOLUME | 3 ISSUE | 7 | DECEMBER | 2025



JCWS

KO‘Z YOSH APPARATI HAMDA QOVOQLAR PATOLOGIYASINING ZAMONAVIY DIAGNOSTIKASI VA DAVOLASH USULLARI


¹ *Avezimbetov Shavkat*, ² *Kalenderov Azat*, ³ *Utepbergenova Tumaris Muxit qizi*

^{1,2} Samarqand davlat veterinariya meditsinasi, chorvachilik va biotexnologiyalar universiteti Nukus filiali

³ Samarqand davlat veterinariya meditsinasi, chorvachilik va biotexnologiyalar universiteti Nukus filiali, magistrant

e-mail: avezimbetovshovkat@gmail.com, qalenderovazat@gmail.com

ORCID: <https://orcid.org/0009-0001-2384-1692>



Accepted Date:

December 15, 2025,

Published Date:

December 25, 2025

Journal Website: <https://d-prensa.com/index.php/jcws/>

License



This work is licensed under

a [Creative Commons Attribution-NonCommercial-NoDerivatives 4.0 International License](https://creativecommons.org/licenses/by-nc-nd/4.0/).

ANNOTATION:

Mazkur maqolada ko‘z yosh apparati va qovoqlar patologiyalarining anatomik, fiziologik va klinik jihatlari, ularni aniqlash va davolashning zamonaviy yondashuvlari tahlil qilinadi. Tadqiqotda tarixiy manbalar — Otto Schirmer tomonidan ishlab chiqilgan ko‘z yosh sekretsiyasini baholash testi va Joseph Hasnerning nasolakrimal kanal anatomiyasi bo‘yicha izlanishlari, shuningdek, zamonaviy tadqiqotlar (Kulikov, Singh, Lin va boshqalar) asosida diagnostika va davolash metodlarining rivojlanishi ko‘rib chiqildi. Maqolada ko‘z yosh apparati va qovoqlarning patologik holatlari (dakristsistit, epifora, blefarit) statistik tahlil qilinib, ularning zamonaviy diagnostik usullar — optik koherens tomografiya, endoskopik dakriotsistorinostomiya, ultratovush va meibomografiya orqali aniqlanishi, shuningdek, minimal invaziv jarrohlik, lazer terapiyasi va farmakologik davolash bilan samarali davolanishi ko‘rsatildi. Tadqiqot natijalari shuni isbotlaydiki, zamonaviy diagnostika va davolash yondashuvlari an‘anaviy usullarga nisbatan kasalliklarni erta aniqlash, tiklanish davrini qisqartirish va asoratlarni kamaytirish imkoniyatini oshiradi, shu bilan birga oftalmologik amaliyotda kompleks va multidisiplinar yondashuvning ahamiyatini yana bir bor tasdiqlaydi.

KEYWORDS:

ko‘z yosh apparati, qovoq patologiyasi, dakristsistit, blefarit, diagnostika, endoskopik davolash, oftalmologiya.

Kirish

Hayvonlarda ko'z — muhit bilan aloqani ta'minlovchi muhim sezgi a'zosi bo'lib, uning normal faoliyati yordamchi tuzilmalar — ko'z yosh apparati va qovoqlar faoliyatiga bevosita bog'liq. Qovoqlar mexanik himoya vazifasini bajarib, ko'z sathini zararlardan saqlaydi, yosh suyuqligini teng taqsimlaydi va korneani doimiy namlikda saqlashga yordam beradi. Shu bilan birga, ko'z yosh apparati ko'z yuzasini gigiyena va antibakterial himoya bilan ta'minlaydi, shuningdek ko'rish sifati va hayvonning atrof-muhit bilan aloqasini saqlashda muhim ahamiyatga ega. Shu sababli ushbu tuzilmalar patologik holatga uchraganda hayvonlarning vizual va xulqiy reaksiyalari, oziqlanish va harakat faoliyati ham sezilarli darajada ta'sirlanadi.

Ilmiy tadqiqotlar shuni ko'rsatadiki, turli hayvon turlarida ko'z yosh apparati va qovoqlar morfologiyasi va funksiyasi bir-biridan farq qiladi, bu esa diagnostika va davolash yondashuvlarini moslashtirishni talab qiladi. Masalan, sichqonlar va sichqonchalar modelida ko'z yosh bezlarining funksional tekshiruv Schirmer testi va fluoresseini bo'yicha o'rganiladi, itlarda esa endoskopik va ultratovush usullari qo'llanadi. Shuningdek, meibomiya bezlari disfunktsiyasi va qovoq yallig'lanishlari ko'plab turli hayvonlarda kuzatiladi, bu esa ularni zamonaviy minimal invaziv jarrohlik va farmakologik davolash bilan tadqiq qilishga imkon beradi.

Bugungi kunda hayvonlarda ko'z yosh apparati va qovoqlar patologiyasi — oftalmologik va veterinar biologiya tadqiqotlari uchun muhim yo'nalish hisoblanadi, chunki bu kasalliklar nafaqat klinik amaliyotda, balki laboratoriya tajribalarida ham ko'rish va hayvonlarning umumiy sog'ligiga sezilarli ta'sir ko'rsatadi. Shu munosabat bilan

maqolaning maqsadi — hayvonlar ko'z yosh apparati va qovoqlari patologiyalarini zamonaviy diagnostika va davolash yondashuvlari nuqtai nazaridan tahlil qilish va ularning amaliy ahamiyatini yoritishdir.

Materiallar va usullar

Ushbu tadqiqot hayvonlarda ko'z yosh apparati va qovoqlar patologiyalarini aniqlash va davolashga qaratilgan bo'lib, turli laboratoriya va fermer xo'jaliklaridagi hayvon turlari (sichqonlar, sichqonchalar, itlar, qo'y va mol) misolida olib borildi. Hayvonlar tanlanganidan keyin ularning yoshi, jinsi, vazni, umumiy sog'lig'i va ko'z strukturasi boshlang'ich holati qayd qilindi. Barcha eksperimental va klinik tadbirlar veterinar etikasi va xalqaro hayvonlarni himoya qilish qoidalariga muvofiq amalga oshirildi. Tadqiqot davomida hayvonlarning stressini kamaytirish va xavfsizligini ta'minlash maqsadida minimal invaziv va mahalliy davolash usullari ustuvor qo'llanildi.

Diagnostika metodlari: Ko'z yosh apparati va qovoqlar patologiyasini aniqlashda kompleks diagnostik yondashuv ishlatildi:

Vizual va makroskopik baholash — ko'z atrofi, qovoq holati, shilliq qavatning yallig'lanishi va ko'z yosh ajralishining miqdori kuzatildi. Bu bosqich hayvonlarda patologik jarayonning boshlang'ich darajasini aniqlashda muhim hisoblandi.

Schirmer testi va fluoresseini bo'yicha tekshiruvlar — ko'z yosh ishlab chiqarish va uning ko'z yuzasiga tarqalishini baholash uchun ishlatildi. Bu metodlar sichqonlar va kichik laboratoriya hayvonlarida ham samarali qo'llanildi.

Optik koherens tomografiya (OCT) va ultratovush diagnostikasi — qovoqlar va ko'z yosh bezlarining anatomik holatini aniqlash, shuningdek, yallig'lanish natijasida yuzaga kelgan struktural o'zgarishlarni baholash imkonini berdi.

Endoskopik dakriotsistorinostomiya (EDSR) — nasolakrimal kanal yallig‘lanishi yoki to‘sig‘i mavjud bo‘lgan hollarda qo‘llanildi, bu minimal invaziv diagnostik va terapevtik metod hisoblanadi.

Davolash usullari: Hayvonlarda ko‘z yosh apparati va qovoqlar patologiyasini davolashda mahalliy, sistemik va minimal invaziv yondashuvlar birgalikda qo‘llanildi:

Antibiotiklar va antibakterial vositalar:

Gentomitsin — ko‘z infeksiyalarida lokal ishlatilgan, bu preparat Gram-manfiy va Gram-musbat bakteriyalarga qarshi samarali bo‘lib, hayvonlarda yallig‘lanish jarayonini tezda kamaytiradi.

Tetratsiklin ko‘z uchun mazi va eritrotsimin mazi — yallig‘lanishga qarshi va antibakterial preparatlar sifatida mahalliy qo‘llanildi. Tetratsiklin preparatining intramuskulyar in‘ektsiyasi tavsiya etilmagan, chunki u tizimli ta’sirga olib keladi va hayvonlarda nojo‘ya effektlar keltirib chiqarishi mumkin.

Penitsillin + shakar — klassik veterinar metod sifatida eski yallig‘lanish holatlarini boshqarishda ishlatilgan.

Og‘riqni kamaytirish va ko‘z blokadasi: 3–5% Novokain — ko‘zni tekshirish va diagnostika jarayonida lokal blokada sifatida ishlatilgan. Bu preparat hayvonning stressini kamaytiradi, og‘riqni bartaraf etadi va tekshiruv natijalarining ishonchligini oshiradi.

Yallig‘lanishga qarshi va mahalliy terapevtik vositalar:

Tilozin 5% ukoli (2–3 ml) — ko‘z atrofiga teriga in‘ektsiya qilinib, lokal yallig‘lanish jarayonini kamaytiradi, shuningdek hayvonning immun javobini qo‘llab-quvvatlaydi.

Dioksidin — ko‘zni yuvish va antiseptik ta’sir ko‘rsatish uchun ishlatilgan, bu preparat bakterial

koloniyalarning rivojlanishini sekinlashtiradi.

Bor kislota 3% — qotirish va mahalliy dezinfeksiya uchun qo‘llaniladi, bu esa ko‘z yuzasidagi infeksiya xavfini kamaytiradi.

Davolash protokoli individual holatlarga moslashtirilgan, ya’ni preparatlar hayvon turi, kasallik og‘irligi va anatomik xususiyatlar inobatga olinib tanlangan. Preparatlar kombinatsiyasi yallig‘lanish jarayonini qisqartirish, infeksiya asoratlarni oldini olish va hayvonlarning vizual funksiyasini tiklashga qaratilgan.

Statistik tahlil va baholash: Barcha hayvonlarda davolash samaradorligi ko‘z yosh ajralishi, yallig‘lanish belgilarining kamayishi, ko‘z strukturasi tiklanishi va klinik holat bo‘yicha baholangan. Tadqiqot natijalari shuni ko‘rsatdiki, zamonaviy minimal invaziv yondashuvlar va mahalliy antibiotik terapiyasi hayvonlarda tez va samarali tiklanishni ta’minlaydi, shuningdek veterinar amaliyotda qo‘llaniladigan eski metodlar bilan kombinatsiyada klinik natijani sezilarli darajada yaxshilaydi.

Natijalar

Ko‘z sog‘ligi hayvonlarning umumiy hayot sifatiga sezilarli ta’sir qiladi. Ko‘z yosh apparati va qovoqlar patologiyalari yallig‘lanish, infeksiya va nasolakrimal kanal disfunktsiyasi bilan bog‘liq bo‘lib, ularni aniqlash va davolashda zamonaviy diagnostika va antibakterial terapiya kombinatsiyasi muhim hisoblanadi.

Tadqiqotda sichqonlar, itlar va chorva mollari misolida ko‘z yosh apparati va qovoqlar patologiyasi o‘rganildi. Diagnostika metodlari sifatida vizual baholash, Schirmer testi, fluoresseini tekshiruv, ultratovush, optik koherens tomografiya va endoskopik tekshiruvlar ishlatildi. Bu usullar kasallikning boshlang‘ich darajasini aniqlash va

davolash samaradorligini baholashga yordam berdi.

Davolashda Gentomitsin, Tetratsiklin va Eritrotsimin mazlari, Tilozin 5% in'ektsiyasi, Dioksidin bilan ko'z yuvish, Bor kislota 3% va Novokain blokadasini qo'llanildi. Shuningdek, eski metod sifatida Penitsillin + shakar kombinatsiyasi ham ishlatildi. Preparatlar hayvon turi, kasallik og'irligi va anatomik xususiyatga mos ravishda tanlandi.

Natijalar ko'rsatdiki, kombinatsiyalangan davolash yallig'lanish belgilarini 48–72 soat ichida kamaytirdi, ko'z strukturasi tikladi va vizual funksiyani yaxshiladi. Endoskopik va ultratovush tekshiruvlari ko'z va qovoq tuzilmalari normal holatga qaytganini tasdiqladi. Schirmer testi va fluoresseini tekshiruv ko'z yuzasining namligi va yosh ajralishining tiklanganini ko'rsatdi.

Muhokama

Tadqiqot natijalari ko'rsatdiki, hayvonlarda ko'z yosh apparati va qovoqlar patologiyasini davolashda kombinatsiyalangan yondashuv eng samarali hisoblanadi. Mahalliy antibakterial preparatlar, jumladan Gentomitsin, Tetratsiklin va Eritrotsimin mazlari, shuningdek Tilozin ukoli yallig'lanish jarayonini tez kamaytirib, ko'z sathini tiklashga yordam berdi. Dioksidin bilan ko'z yuvish va Bor kislota ishlatish infeksiya xavfini sezilarli darajada kamaytirdi, bu esa ko'z sathining gigiyenik holatini yaxshiladi.

Shuni ta'kidlash lozimki, novokain blokadasini hayvonlarning stressini kamaytirib, diagnostika va davolash jarayonini osonlashtirdi. Natijalar shuni ko'rsatdiki, zamonaviy minimal invaziv diagnostika usullari, jumladan ultratovush va endoskopiya, ko'z va qovoq tuzilmasining holatini aniq baholash imkonini beradi. Shu bilan birga, eski metodlar, masalan Penitsillin + shakar

kombinatsiyasi, zamonaviy terapiya bilan qo'shilganda klinik natijani yanada yaxshilaydi.

Tadqiqot shuni ko'rsatdiki, hayvonlarda ko'z patologiyalarini davolashda individual yondashuv muhim ahamiyatga ega. Preparatlar kombinatsiyasi, dozalar va davolash muddati hayvon turi, kasallik og'irligi va umumiy sog'lik holati inobatga olinib tanlanishi kerak. Bu yondashuv nafaqat yallig'lanish jarayonini tez pasaytiradi, balki vizual funksiyani tiklaydi va hayvonning umumiy sog'lig'ini qo'llab-quvvatlaydi.

Xulosa

Hayvonlarda ko'z yosh apparati va qovoqlar patologiyasini aniqlash va davolashda zamonaviy minimal invaziv diagnostika va mahalliy antibakterial terapiya kombinatsiyasi eng samarali yondashuv hisoblanadi. Tilozin, Gentomitsin, Tetratsiklin va Eritrotsimin kabi preparatlar, shuningdek Dioksidin va Bor kislota bilan qo'llanilgan yuvishlar yallig'lanish jarayonini sezilarli darajada kamaytiradi va ko'z strukturasi tiklanishini tezlashtiradi.

Shuningdek, Penitsillin + shakar kabi eski veterinar metodlar bilan kombinatsiyalash natijalarning yanada yaxshilanishiga yordam beradi. Tadqiqot natijalari ko'rsatdiki, hayvonlarda individual yondashuv, preparatlarni tanlash va dozalarni to'g'ri belgilash klinik samaradorlikni oshiradi hamda ko'z sog'lig'ini barqaror saqlashga xizmat qiladi. Ushbu yondashuv veterinar amaliyotda ko'z patologiyalarini boshqarish va hayvonlarning hayot sifatini yaxshilashda muhim ahamiyatga ega.

Foydalanilgan adabiyotlar:

1. Gelatt, K.N. (2017). *Veterinary Ophthalmology*. 5th Edition. Wiley-Blackwell, Oxford.

2. Maggs, D.J., Miller, P.E., Ofri, R. (2018). *Slatter's Fundamentals of Veterinary Ophthalmology*. 6th Edition. Elsevier, St. Louis.
3. ФАНЛАР, Ў. Р., & БЎЛИМИ, А. М. (2023). Хоразм маъмуни академияси ахборотномаси. *Вестник Хорезмской академии Маъмуна*, 4(2).
4. Holmurotov, I. (2024). Janubiy Qoraqalpog'istondagi birikmali o'ykonimlarning o'ziga xos xususiyatlari. *IMRAS*, 7(3), 140-144.
5. Holmurotov, I., Eshanova, T., & Xo'jamurotova, A. (2024, November). TALABALARDA MUSTAQIL TA'LIM OLISH KO'NIKIMALARINI SHAKLLANTIRISH USULLARI: <https://doi.org/10.5281/zenodo.14235516>. In International scientific and practical conference (Vol. 1, No. 1, pp. 415-418).
6. Holmurotov, I. (2023). QORAKO'LCHLIKNI RIVOJLANTIRISHDA JUN MAHSULOTLARINING MUHIMLIGI XUSUSIDA BA'ZI MULOHAZALAR. *Science and innovation*, 2(Special Issue 8), 371-374.
7. Холмуратов, И. (2021). Этимологический анализ некоторых ойконимов Южного Каракалпакстана. *Электронный инновационный вестник*, (2), 23-24.
8. Хакимов З., Уринов У., Саидова М., Нарманов О., Эрнazarov Д., Ходжаева З., ... и Очилов Ю. (2025). Биоразнообразие насекомых в Узбекистане: от обширных степей до берегов Каспия – краеугольный камень евразийских экосистем. *Каспийский журнал экологических наук*, 23 (4), 1101-1105.
9. Ниязов Х., Эрнazarov Д., Авезимбетов С., Реджепбаев Дж. С. и Шакилов У. (2025). Различные методы лечения искусственного гнойно-некротического процесса у кроликов. В *BIO Web of Conferences* (том 181, стр. 01007). ЭДП наук.
10. Ernazarov, D. A. (2024, October). The Effect of 10% Blood Herb (Chistotel)(Chelidoii Herba) Ointment and 10% Aloe Extract Ointment on the Inflammation Process. In International Congress on Biological, Physical And Chemical Studies (ITALY) (Vol. 5, pp. 69-73).
11. Юнусов, Х., Комилжонов, С., & Федотов, Д. (2024). МОРФОЛОГИЯ ЯИЧНИКОВ У КРУПНОГО РОГАТОГО СКОТА В НЕКОТОРЫЕ ВОЗРАСТНЫЕ ПЕРИОДЫ. *Вестник Ошского государственного университета. Сельское хозяйство: агрономия, ветеринария и зоотехния*, (1), 74-80.
12. Юнусов, Х. Б., Федотов, Д. Н., Васютенок, В. И., Сафаров, А. А., & Комилжонов, С. К. (2022). Основы перепеловодства и повышения яйценоскости птицы.
13. Федотов, Д. Н., Комилжонов, С. К., & Кучинский, М. П. (2019). Структурно-функциональная характеристика яичников у крупного рогатого скота при применении витаминно-минерального препарата «Антимиопатик».
14. Юнусов, Х. Б., & Комилжонов, С. К. (2025). Влияние витаминно-минерального препарата на обмен некоторых минеральных веществ в крови у крупного рогатого скота.
15. Комилжонов, С. К. (2025). Морфологические изменения фолликулярного аппарата яичника крупного рогатого скота при применении витаминно-минерального препарата.
16. Юнусов, Х. Б., & Комилжонов, С. К. (2024). Особенности морфологических изменений яичников при их гипофункции у коров.